


MRT vs CT


**MRT und CT bei Staging von
Pancoast Tumoren**



Bei Stadium T1/T2 Tumoren besteht eine Gleichwertigkeit der beiden Untersuchungen, wobei dem CT der Vorrang gegeben wird.

Grund: Kostengünstiger und schnellere Verfügbarkeit.


- T1 größter Durchmesser $< 3\text{cm}$
Hauptbronchus nicht beteiligt.
- T2 größter Durchmesser $> 3 < 7\text{cm}$
oder Infiltration des Hauptbronchus
oder der viszeralen Pleura.



Für den Stadiumnachweis eines T3/T4 Tumor weist die MRT ein besseres Ergebnis wie das CT auf.

Mittels MRT lassen sich die anatomischen Gegebenheiten zwischen Tumorgewebe und den infiltrierenden Strukturen hervorragend darstellen.

Sagittaler und coronarer Schnittführung sind hilfreich bei der OP Planungen.



- T3 größter Durchmesser >7 oder Infiltration vom Zwerchfell, mediastinaler Pleura oder parietalem Perikard.


Tumor im Hauptbronchus $< 2\text{cm}$ distal der Karina aber ohne Beteiligung der Karina.

Tumor-assoziierte komplette Atelektase oder obstruktive Pneumonie.

Zusätzliche Tumoren im selben Lungenlappen.


- T4 Tumor jeder Größe mit Infiltration von Mediastinum, Herz, Gefäßen, Trachea, Ösophagus, Wirbelkörper oder Karina.

Zusätzliche Tumoren in anderen Lungenlappen.


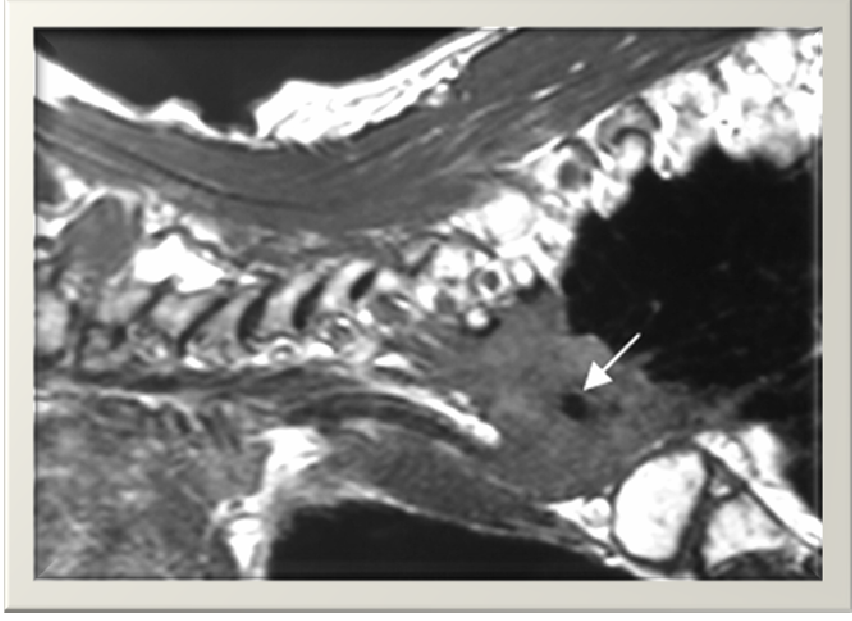
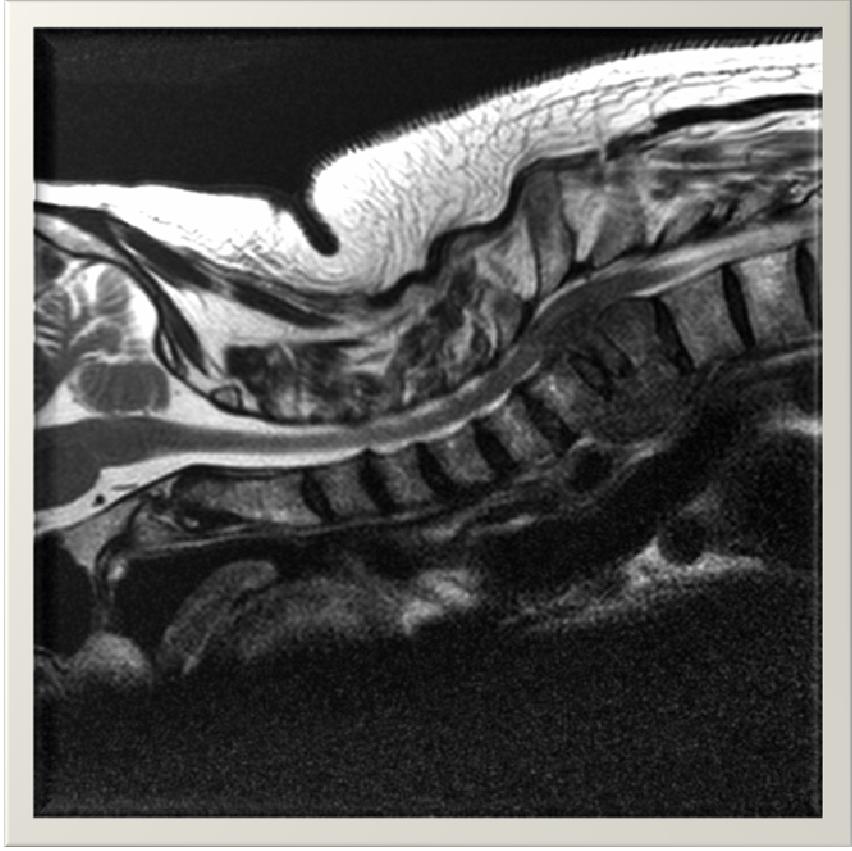


Das Programm für einen Pancoast Tumor im MRT


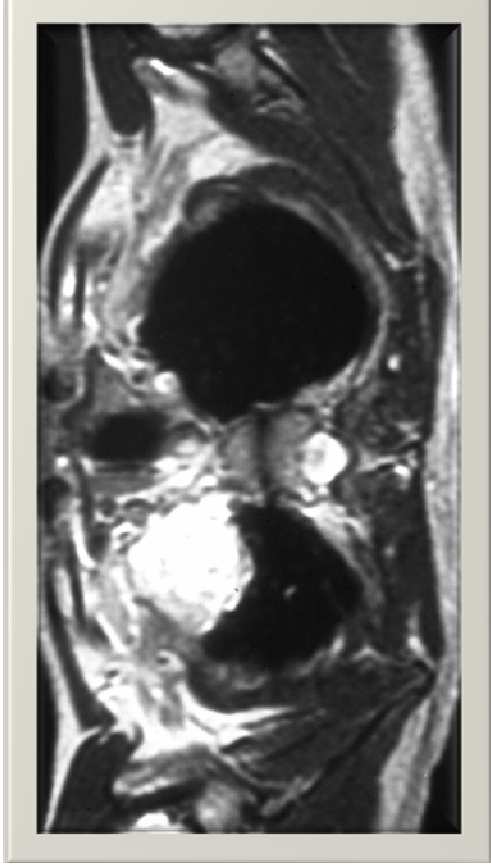
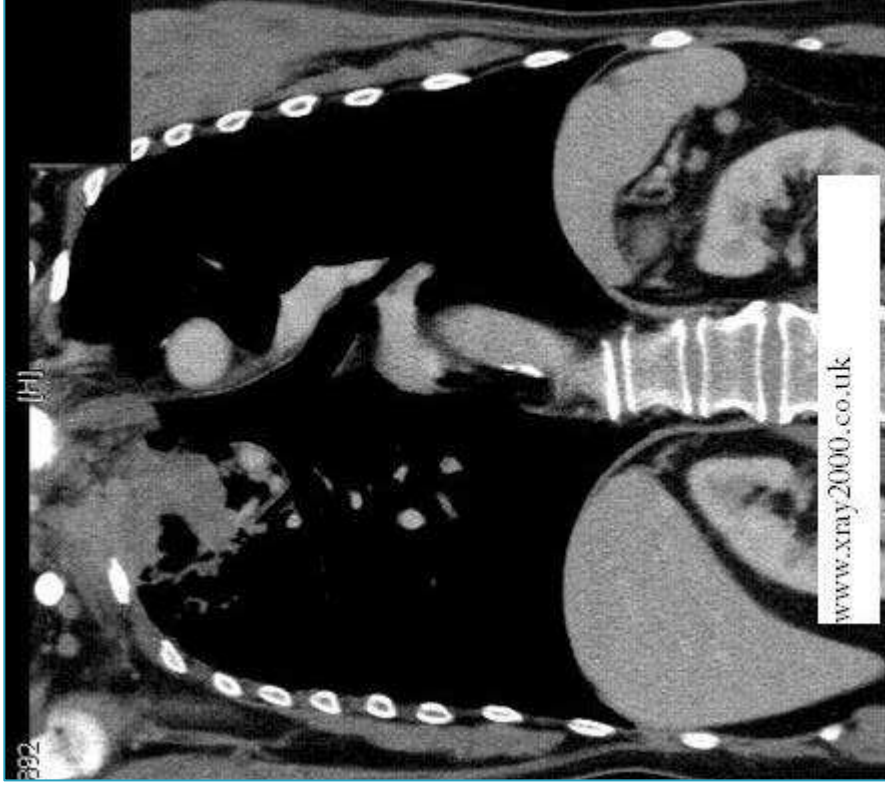
Obere Thorax-Apertur
Body Spule ggf Syn-Body Spule
Out tran
B-FFE tran
----KM----
Thrive tran
out ohne FS cor



Sagittale MRT-Bildgebung



Coronare und Transversale MRT -Bildgebung



Therapie

Die Auswahl der Therapie hängt von der Krebsart und vom Stadium ab.


- ▶ Behandlung **Kleinzellige** Pancoast –Tumore

Erfolgt üblicherweise mittels Chemotherapie und ggf. anschließender Bestrahlung.

- ▶ Behandlung **Nicht-Kleinzelliger** Pancoast Tumore

T1-T2 Stadium, präoperative Bestrahlung und Chemotherapie danach chirurgischer Eingriff.


T3-T4 Stadium, Palliative Bestrahlung, eine Operation in diesem Stadium führt nachweislich zu keiner Lebensverlängerung.



Prognose

Pancoast Tumore haben eine sehr schlechte Prognose.

Eine fünfjährige Überlebenschance liegt bei 30%



Vielen Dank für Ihre Aufmerksamkeit

